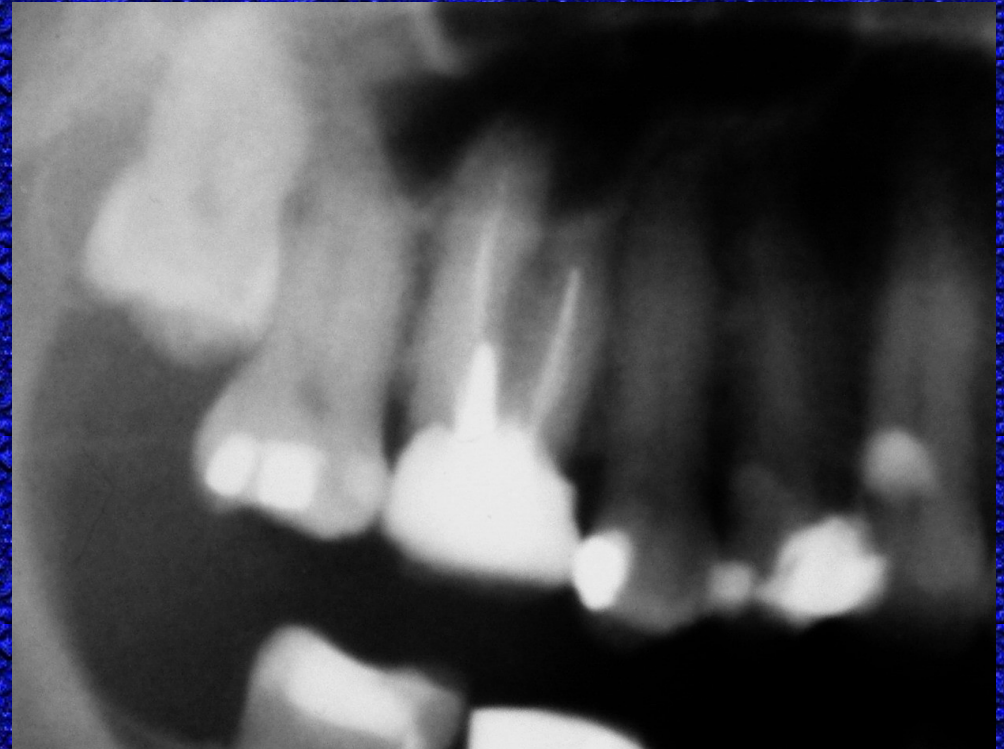
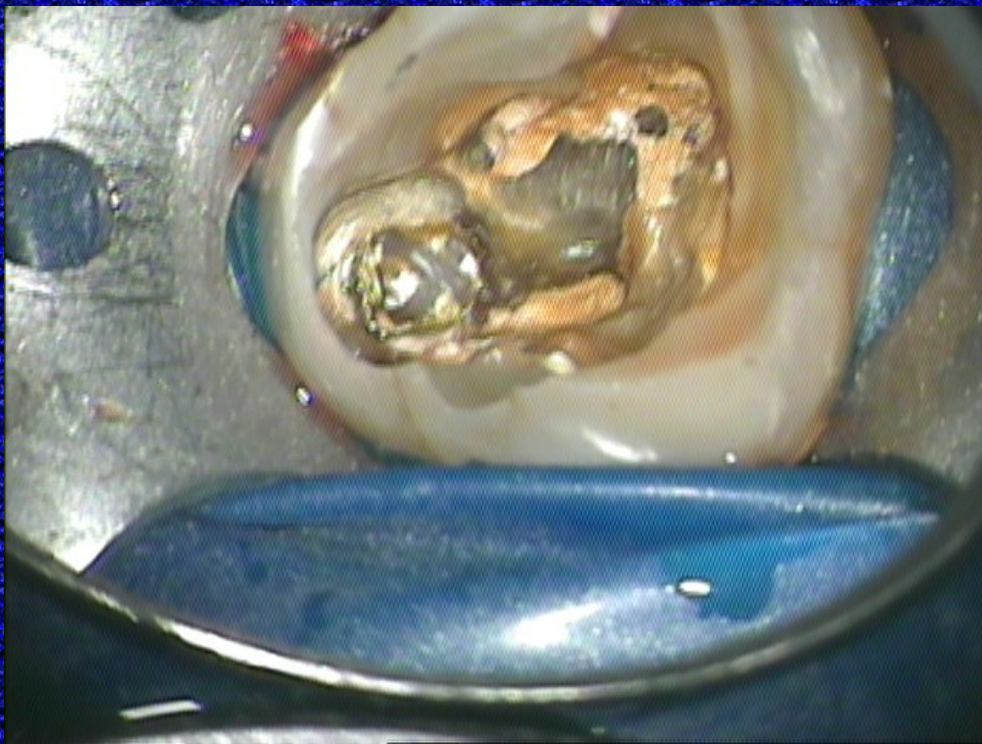

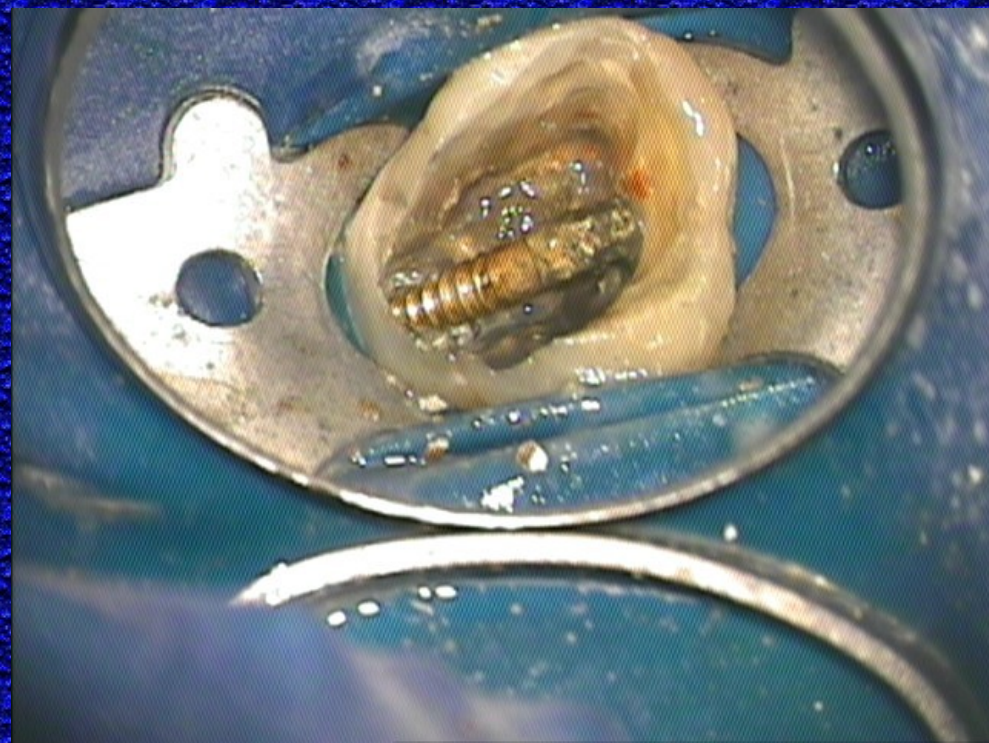
Ząb 16

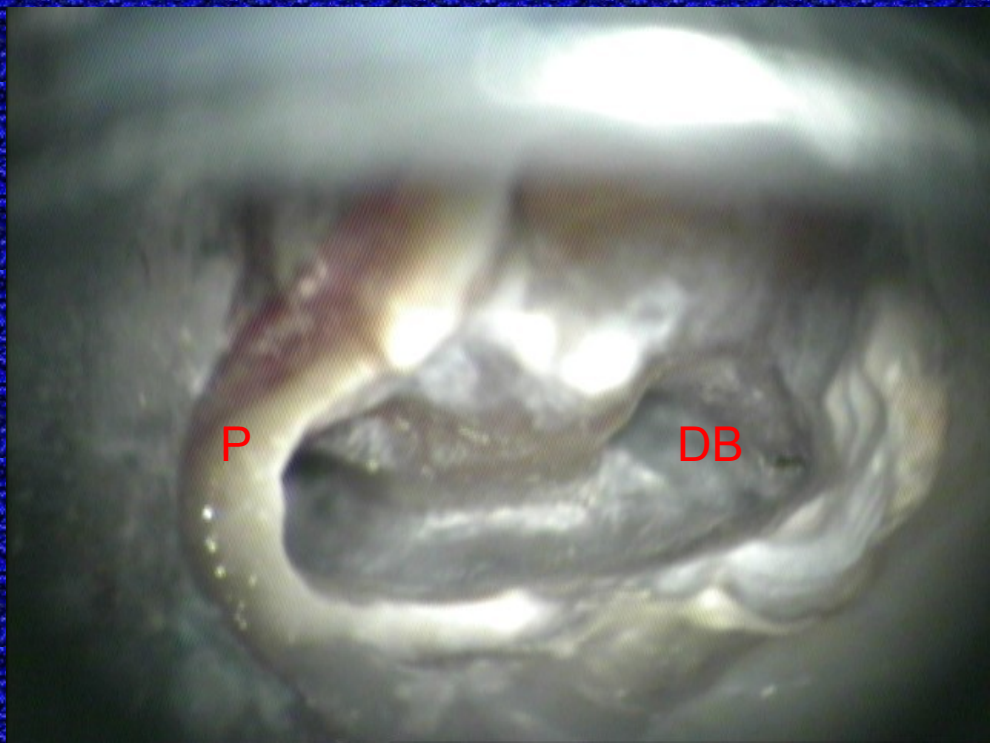
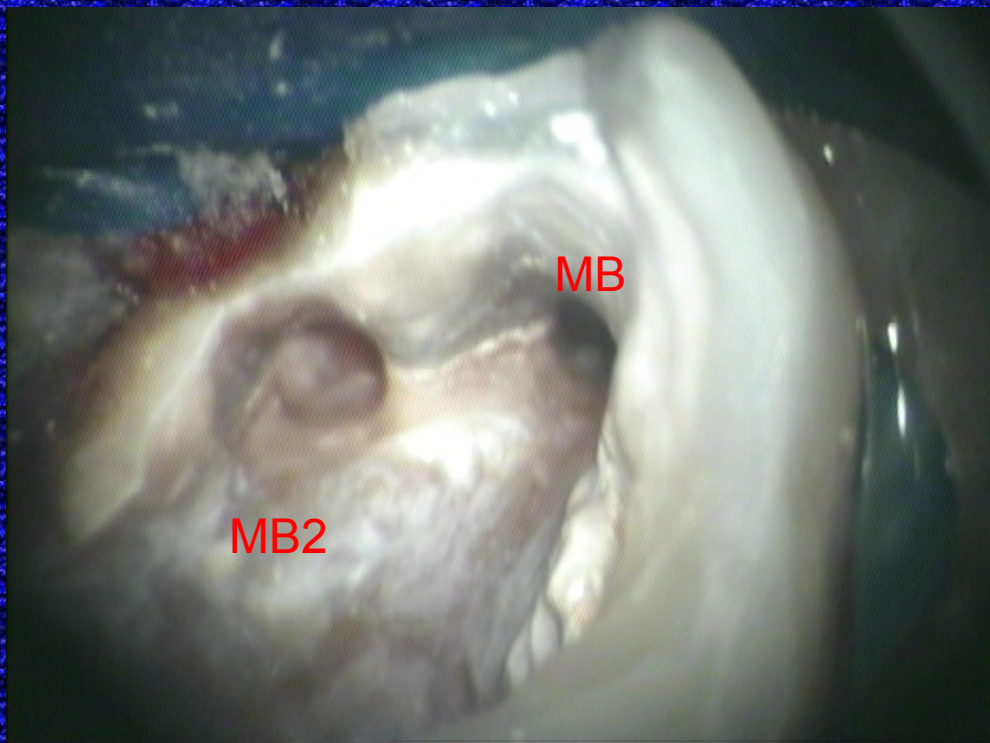
- w kanale P wkład K-K
“z kółeczka”
- pozostałe kanały
niedopełnione
- od strony
podniebienia ząb
złamany do poziomu
kości wyrostka
zębodołowego



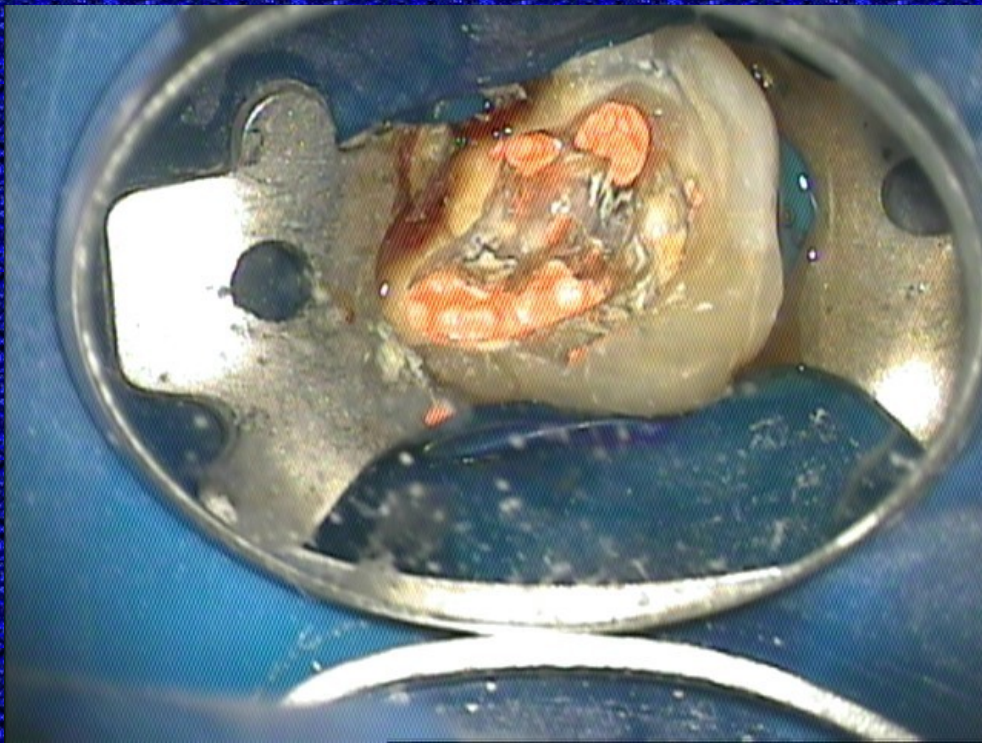


- z kanału podniebiennego usunięto wkład k-k

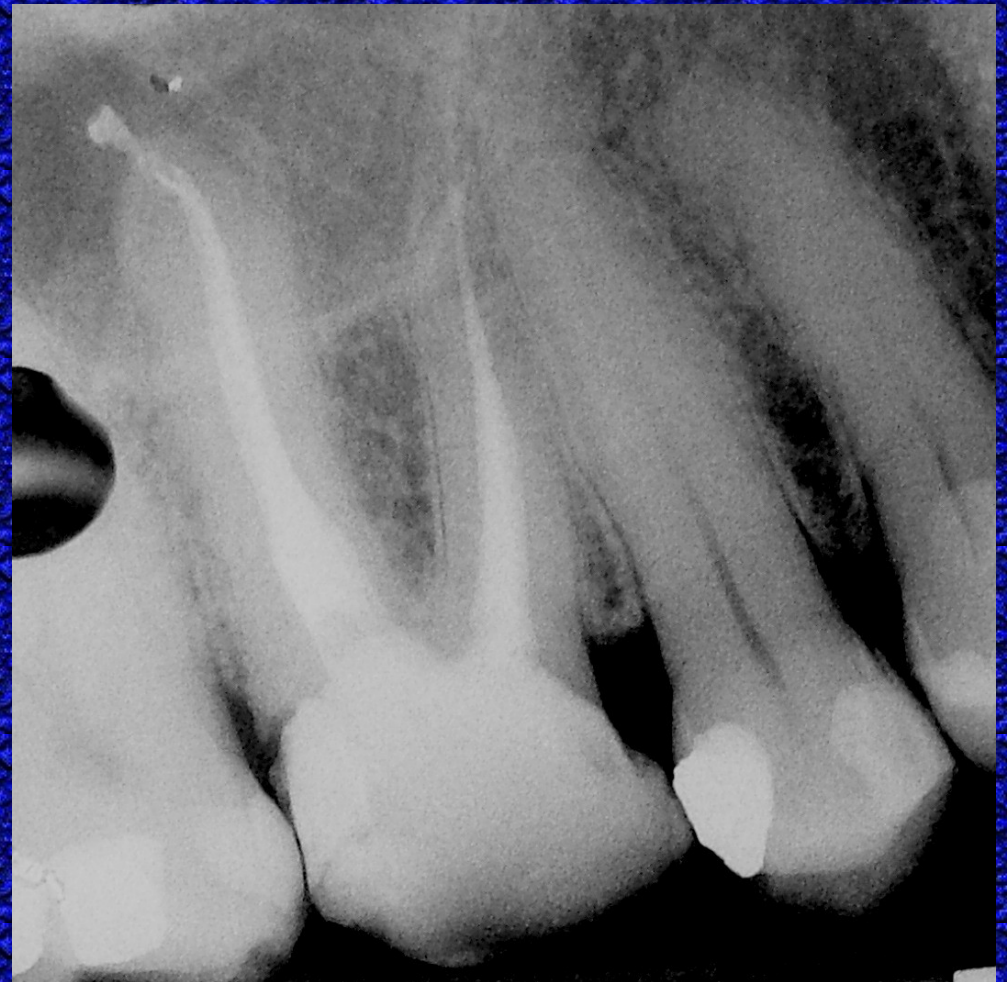


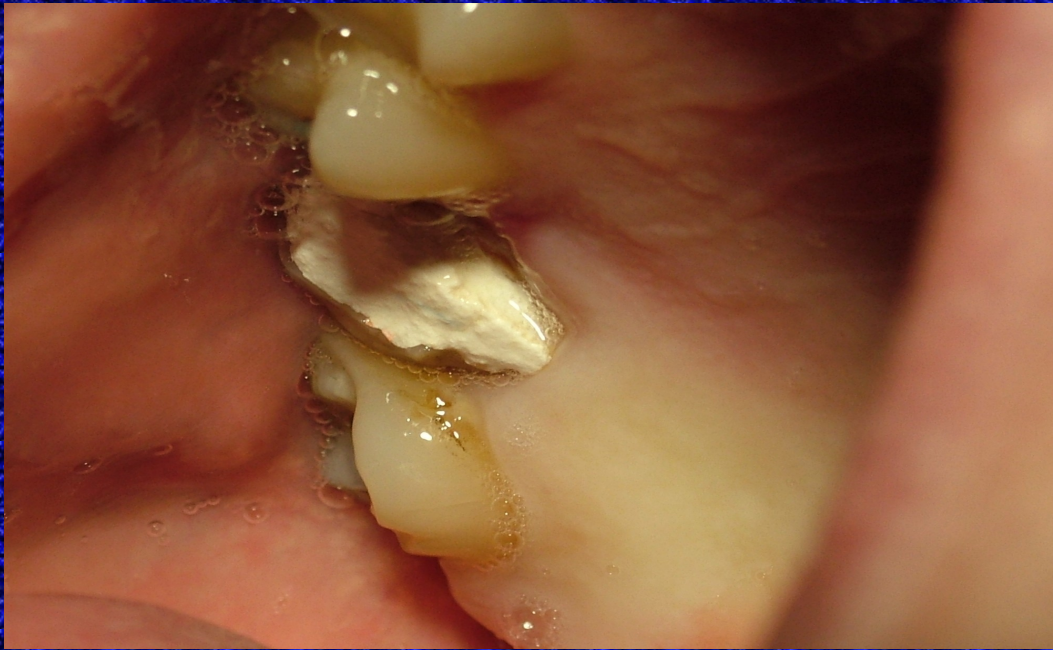
- kanały opracowano przy pomocy UD, instrumentów ręcznych oraz maszynowych K3
- Endożel, H_2O_2 , NaOCl, Chlorcheksydyna, Smear Clear



- kanały wypełnione gutaperką i 2seal'em za pomocą T&H oraz Obtury





- chirurgiczne wydłużenie kikuta zęba

